LMU KLINIKUM
Gemeinsam. Fürsorglich. Wegweisend.

KLIK

Ein Wurm im Stuhl!!

Was tun??

Ulmer Infektiologie Symposium 19.11.2025

PD Dr. Camilla Rothe
Institut für Infektions- und Tropenmedizin
LMU Klinikum München
camilla.rothe@med.uni-muenchen.de

Ausblick

1. Welche Symptome und Befunde verursachen intestinale Helminthen?

2. Wurm Up!

Ein Fallbeispiel aus dem Tropeninstitut mit Quiz

3. Welche Würmer kann man mit bloßem Auge sehen?

4. Wurm-Memory

Intestinale Helminthen Mögliche Symptome und Befunde

1. Sichtbarer Wurm im Stuhl
2. Gastrointestinale Beschwerden
3. Asymptomatisch, Zufallsbefund
4. Eosinophilie
5. Asthmatische Beschwerden

Fall – Wurm-up!

- 36-jähriger deutscher Pilot (Langstrecke; weltweit)
- Hat etwas in seinem Stuhl bemerkt…
- Leichte epigastrische Beschwerden
- keine VE
- Letzte fliegerärztliche Untersuchung opB.

Um welchen Wurm handelt es sich?

1. Spulwurm
2. Schweinebandwurm (*Taenia solium*)
3. *Taenia* spp (nicht näher bestimmbar)
4. Fuchsbandwurm (*E. multilocularis*)
5. Kein Wurm – Pflanzenreste.

Ein Wurm im Stuhl…
Wichtige intestinale Helminthen

Mit bloßem Auge sichtbar..

1. Spulwurm (*Ascaris*)
2. Peitschenwurm (*Trichuris*)
3. Schweine- /Rinderbandwurm (*Taenia spp.*)
4. Madenwurm (*Enterobius*)

Submikroskopische...

Leitsymptom Eosinophilie

- Hakenwürmer (Anämie)
- *Stronglyoides stercoralis*
  - (CAVE, Immunsuppression!)

Ascaris lumbricoides (Spulwurm)

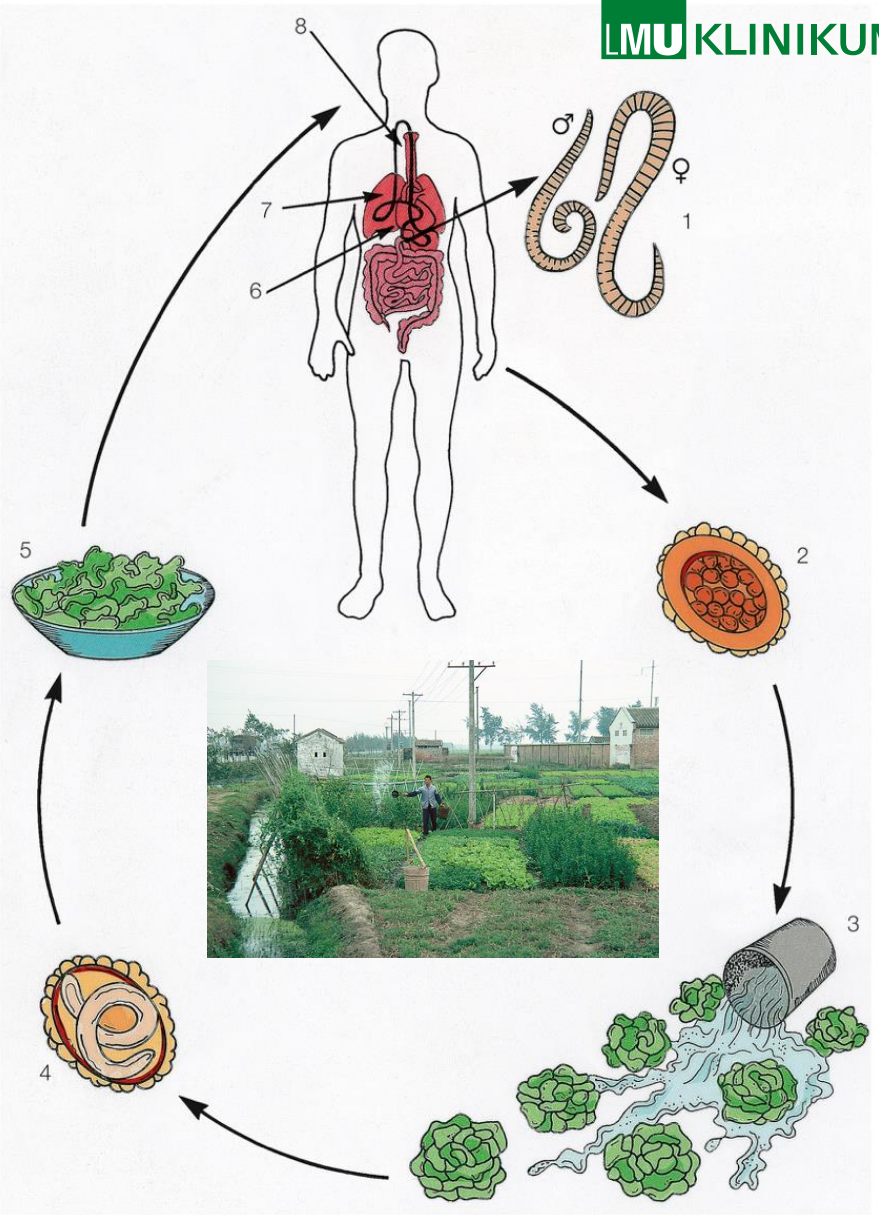

Peters‘ Atlas of Tropical Medicine And Parasitology 7th ed.

Ascaris lumbricoides (Spulwurm) Diagnose und Therapie

- Nachweis von Wurm oder Ei im Stuhl
- Therapie:
- z.B. Mebendazol 500mg oder Albendazol 400mg ED
- Lungenpassage (Löffler-Syndrom): Prednisolon 0,5mg/kg KG 5-7 Tage
- Stuhldiagnostik nach 8-12 Wochen

Ei von *Ascaris lumbricoides*

Bethony J. The Lancet; 365 (2006)

Trichuris trichiura
(Peitschenwurm)

- 3-5 cm lang, weiß
- „Sojasprossen “
- Infektion oral über fäkal kontaminierte Nahrungsmittel/Erdreich
- Keine Lungenpassage
- Colitis, Dysenterie
- Präpatenzzeit 2-3 Monate
- Ther: Albendazol/Mebendazol ggf. über mehrere Tage

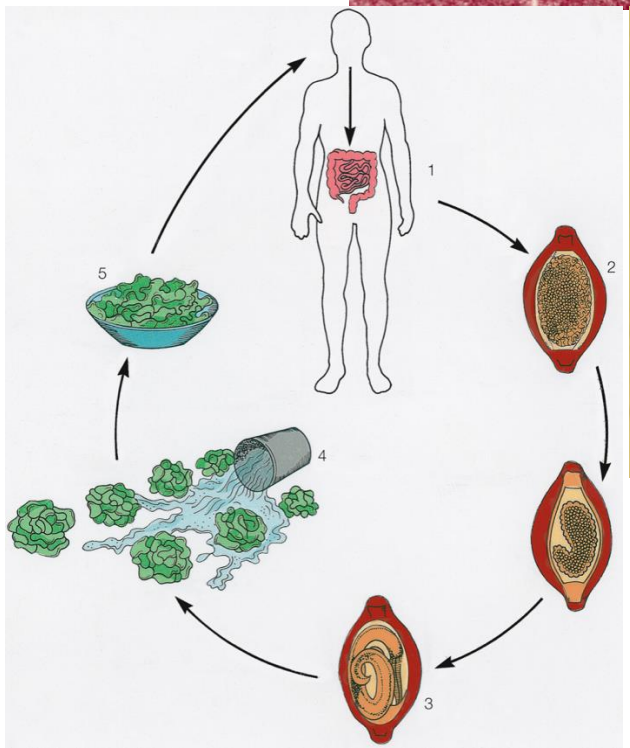

Bilder: www.web.stanford.edu
Peters‘ Atlas of Tropical Medicine And Parasitology 7th ed.

Enterobius vermicularis
Madenwurm

- Enterobiasis, Oxyuriasis
- Häufigster Wurm in der deutschen Praxis…
- Weltweit
- Häufig insbesondere in Kindergärten, Grundschulen
- Klin: Pruritus ani
- Bei Kindern Bauchschmerzen, Leistungsabfall in der Schule…
- Einachweis im Tesafilm-Abklatsch

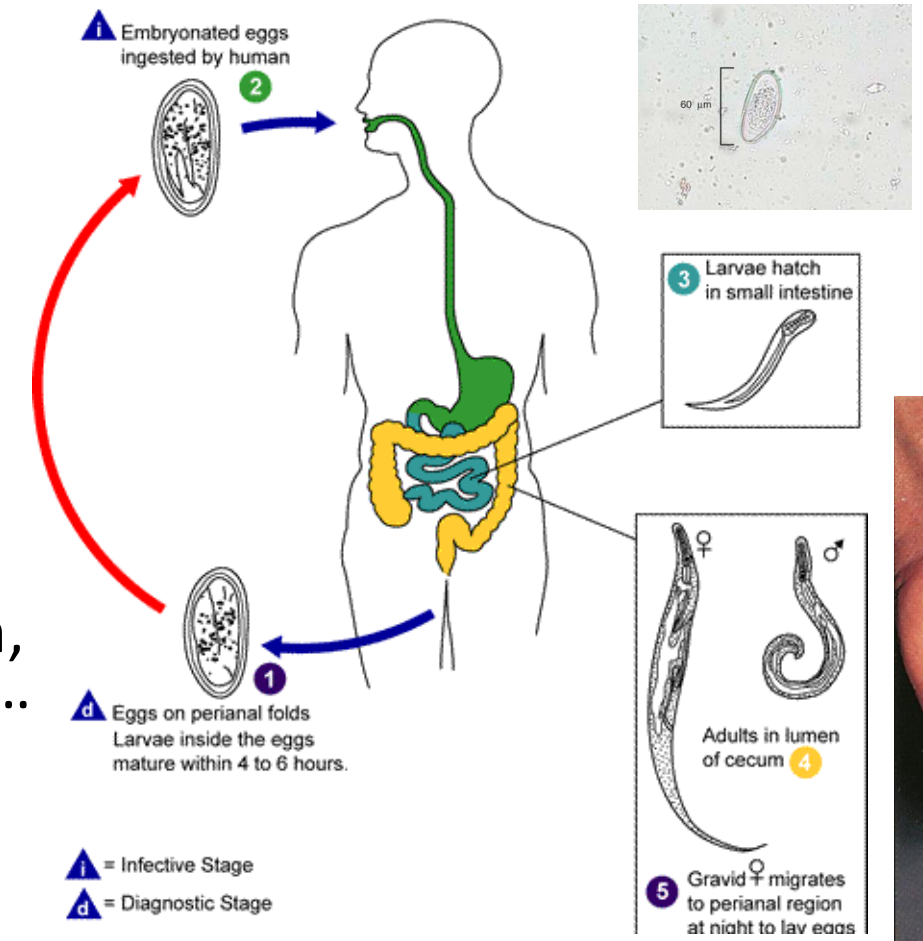

Enterobiasis/Oxyuriasis Therapie

1. Mebendazol 100mg 1xtgl für 3 Tage (tötet nur adulte Würmer)
2. **2 Wiederholungen**, jeweils nach 2-3 Wochen (Larven)
3. **Gesamten Haushalt zeitgleich** behandeln
4. auch wenn asymptomatisch!

- Fingernägel kurz halten
- Vaseline perianal über Nacht
- Ggf. mit Baumwollhandschuhen schlafen
- Kochbare Unterwäsche und Bettwäsche
- Türklinken desinfizieren

Taenien

T. saginata
(Rinderbandwurm)

T. solium
(Schweinebandwurm)

Rinderbandwurm
Taenia saginata

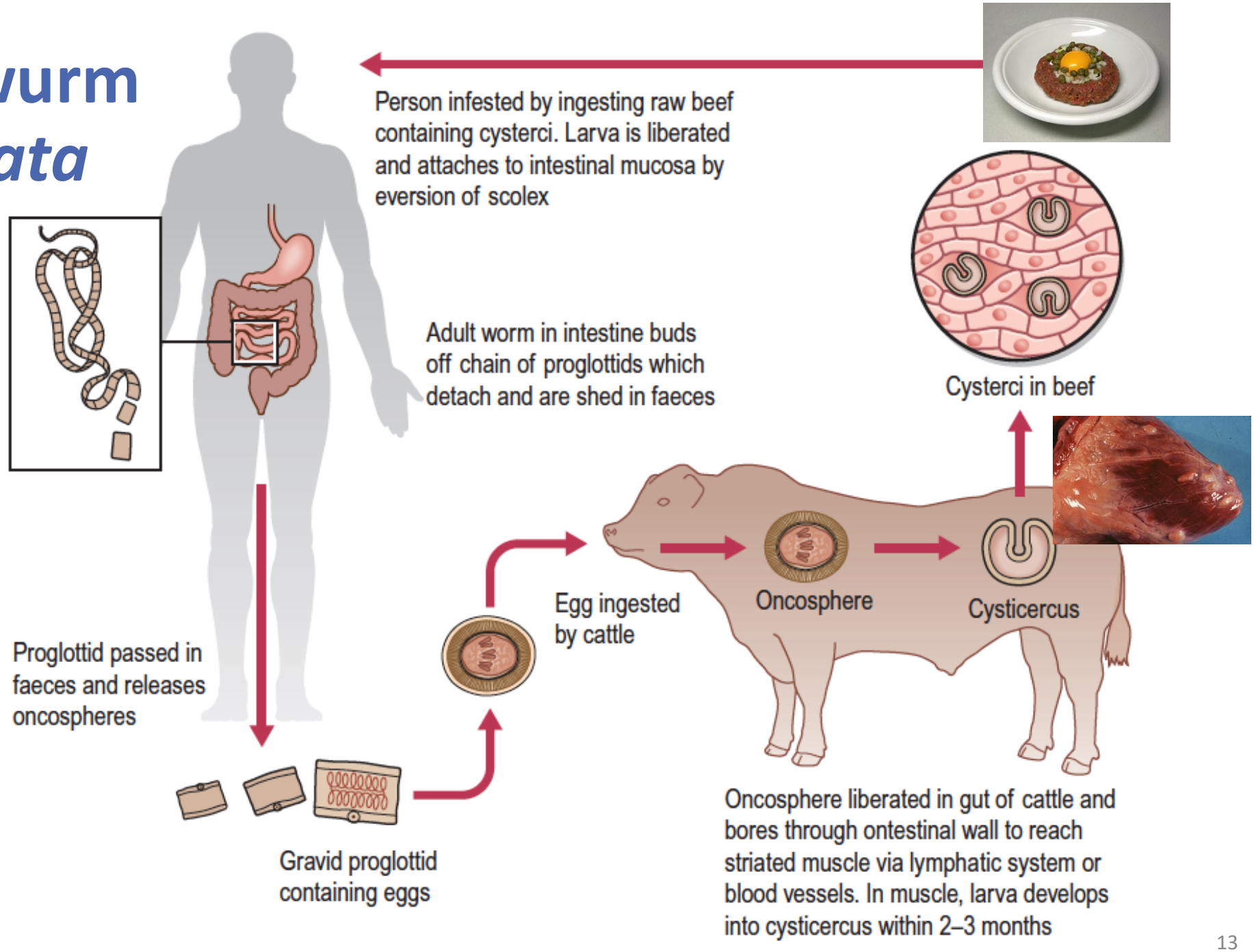

Schweinebandwurm
Taenia solium

Ein Wurm –
Zwei Krankheiten!!

Schweinefleischkonsum: Endwirt
(Wurm im Darm, Taeniasis)

Ingestion von mit Eiern kontaminiertem Gemüse/Salat: Zwischenwirt
Finnen im Gewebe
(Neuro)-Zystizerkose

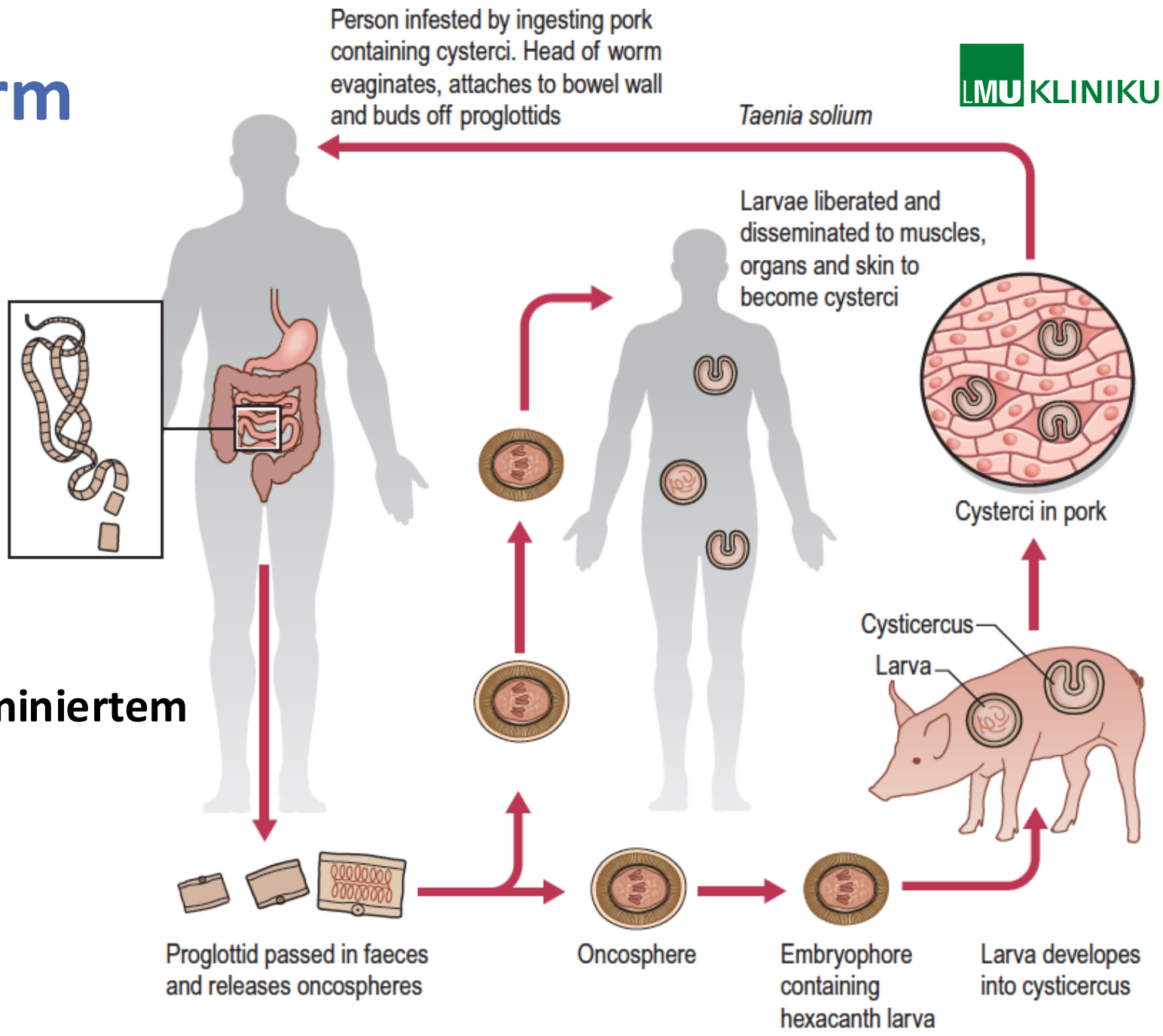

Taeniasis
Pathologie & Klinik

- Würmer ca. 2-5m lang
  - >1000 Segmente (Proglottiden)
  - Ca. 6-9 pro Tag ausgeschieden (motil!)
- Lebensdauer ca. 25 Jahre
- Meist beschwerdearm
  - Evtl. epigastrische Beschwerden, Inappetenz, Gewichtsverlust
  - Unspezifische abdominelle Symptome
- Therapie: Praziquantel, Niclosamid (nicht resorbiert)

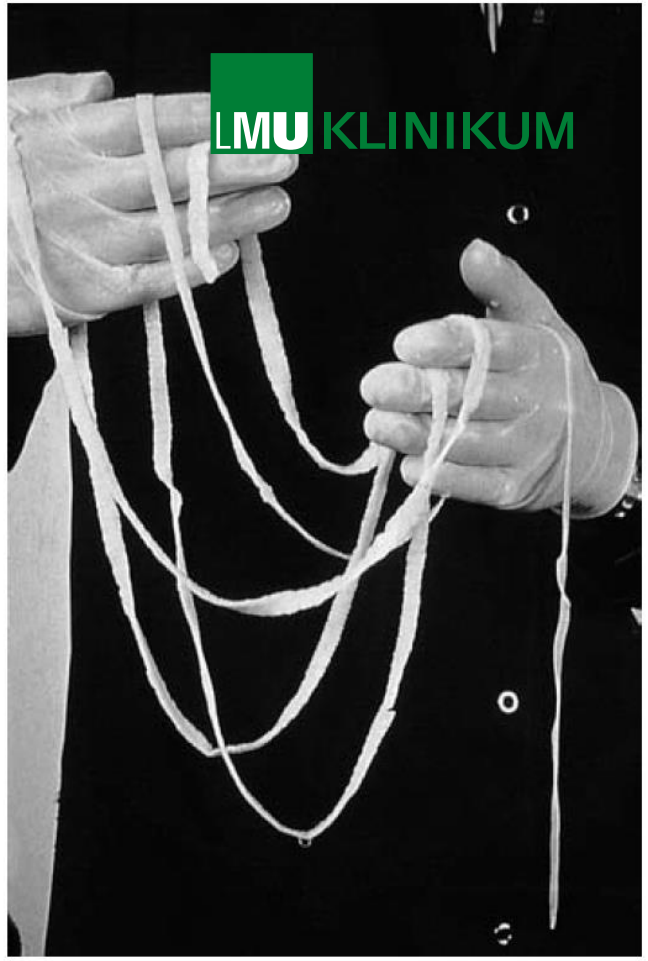

Kann man Taenien spp. unterscheiden?

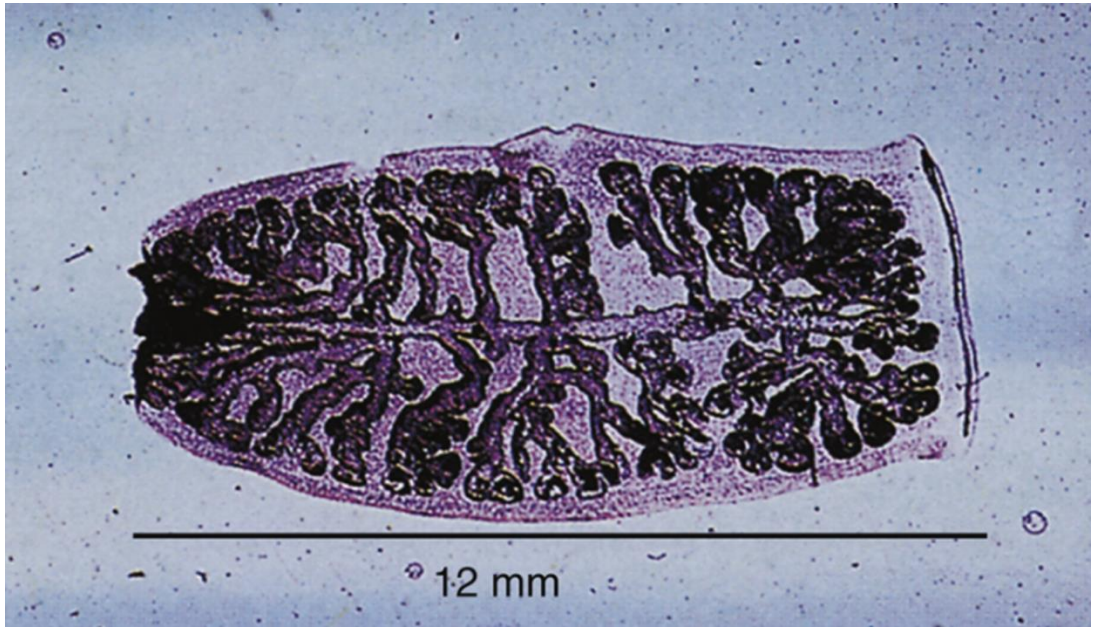

Proglottide von *T. solium*
12 mm x 5 mm
<12 Zentrale Uterusäste

Ovum von Taenia spp.
Keine Differenzierung möglich.

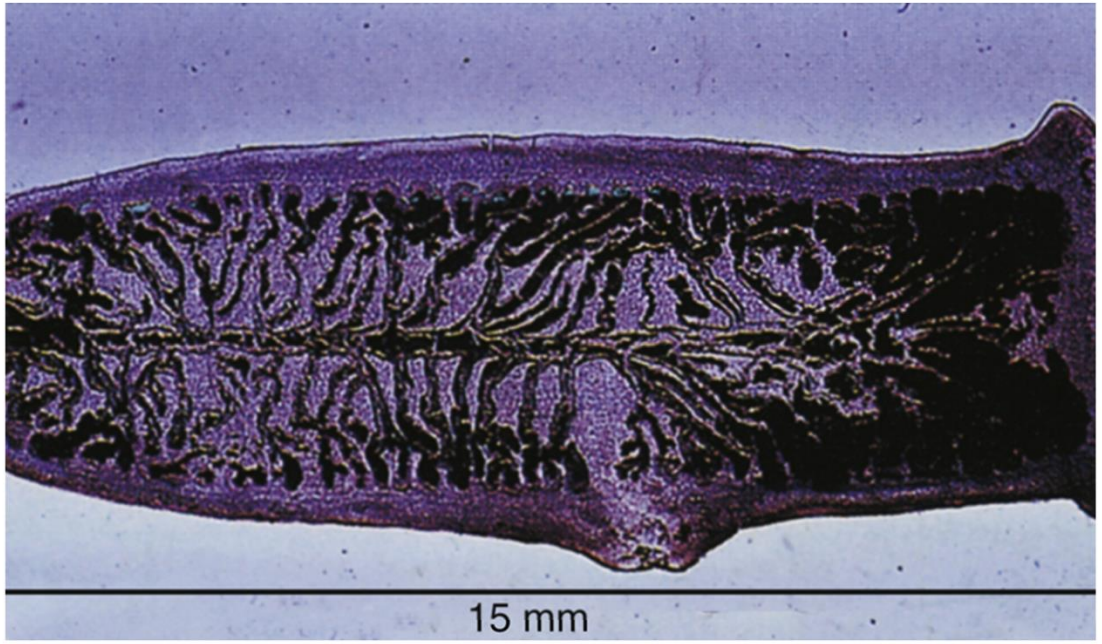

Proglottide von T. *saginata*
15–20 mm x 5–7 mm
≥12 zentrale Uterusäste

… oder PCR-Methoden

Finnen von *T. solium* subkutan oder im ZNS – „Neuro“ Zystizerkose

Subcutane Cystizerci

MRT des Patienten

Taenia Solium (Schweinebandwurm)

Epidemiologie

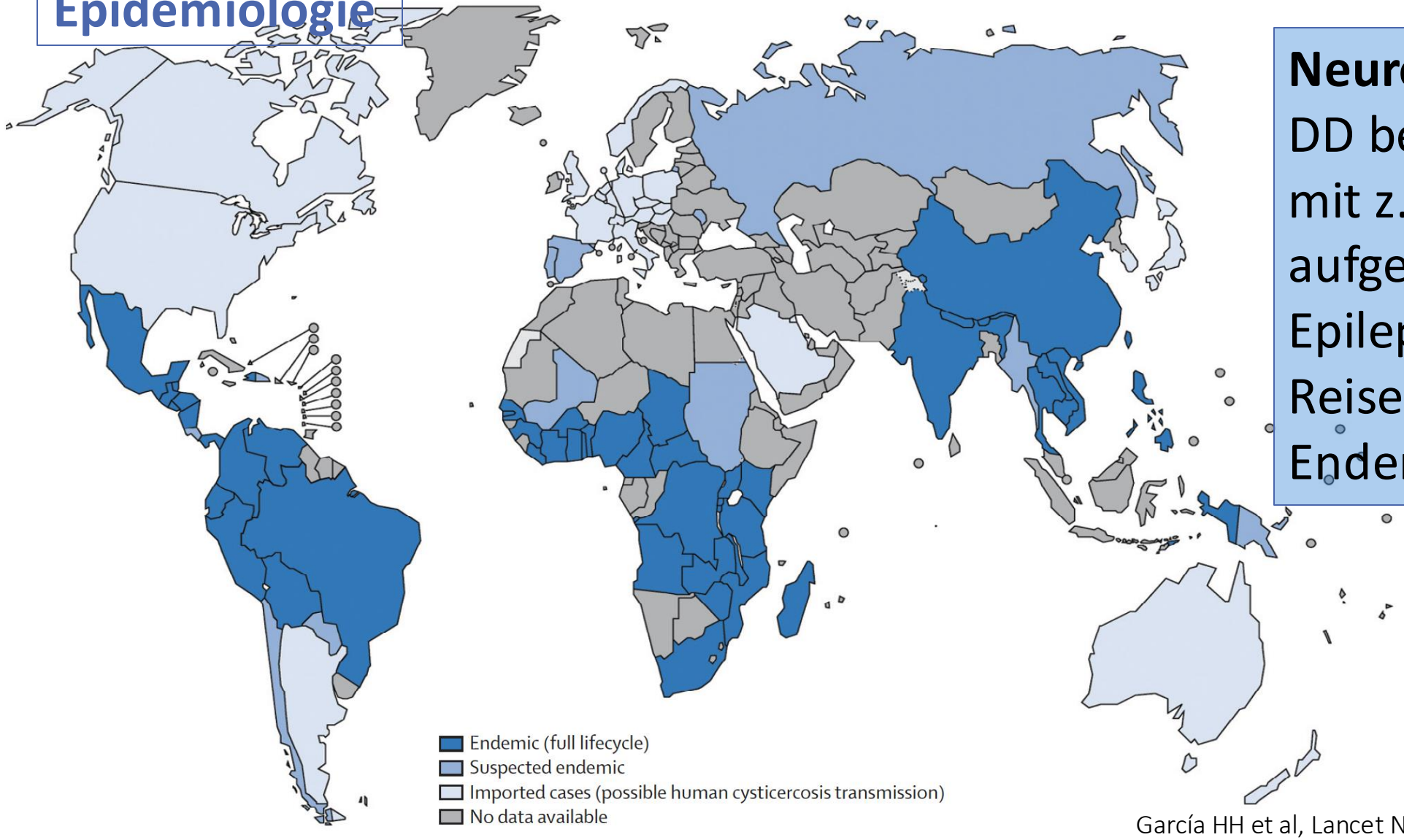

Neurozystizerkose
DD bei Erwachsenen mit z.B. neu aufgetretener Epilepsie und Reiseanamnese für Endemiegebiete

García HH et al, Lancet Neurol 2014; 13:1202-15

Um welchen Wurm handelt es sich?

1. Spulwurm
2. Schweinebandwurm (*Taenia solium*)
3. ***Taenia* spp (nicht näher bestimmbar)**
4. Fuchsbandwurm (*E. multilocularis*)
5. Kein Wurm – Pflanzenreste.

Zurück zu unserem Patienten…

- Mikroskopische Differenzierung der *Taenia spp*. aus dem Stuhl gelingt nicht
- PCR (Proglottidenmaterial) - *T. saginata* (BNITM)
- Praziquantel 1200mg (2 Tbl) ED
- Ausscheidung von Wurmelementen in den folgenden Tagen …



Wurm Memory…

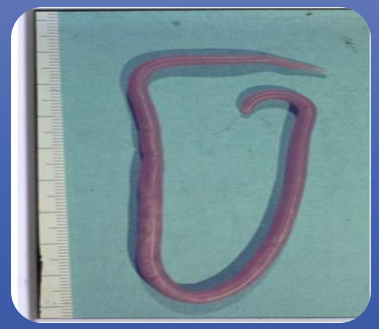

Pink und rund
„Regenwurm“

Ascaris
(Spulwurm)



Weiß und rund
„Sojasprosse“

Trichuris
(Peitschen-
wurm)

Weiß und flach
Segmente

Taenia spp.
(Bandwurm)

Weiß und
winzig

Enterobius
(Madenwurm)

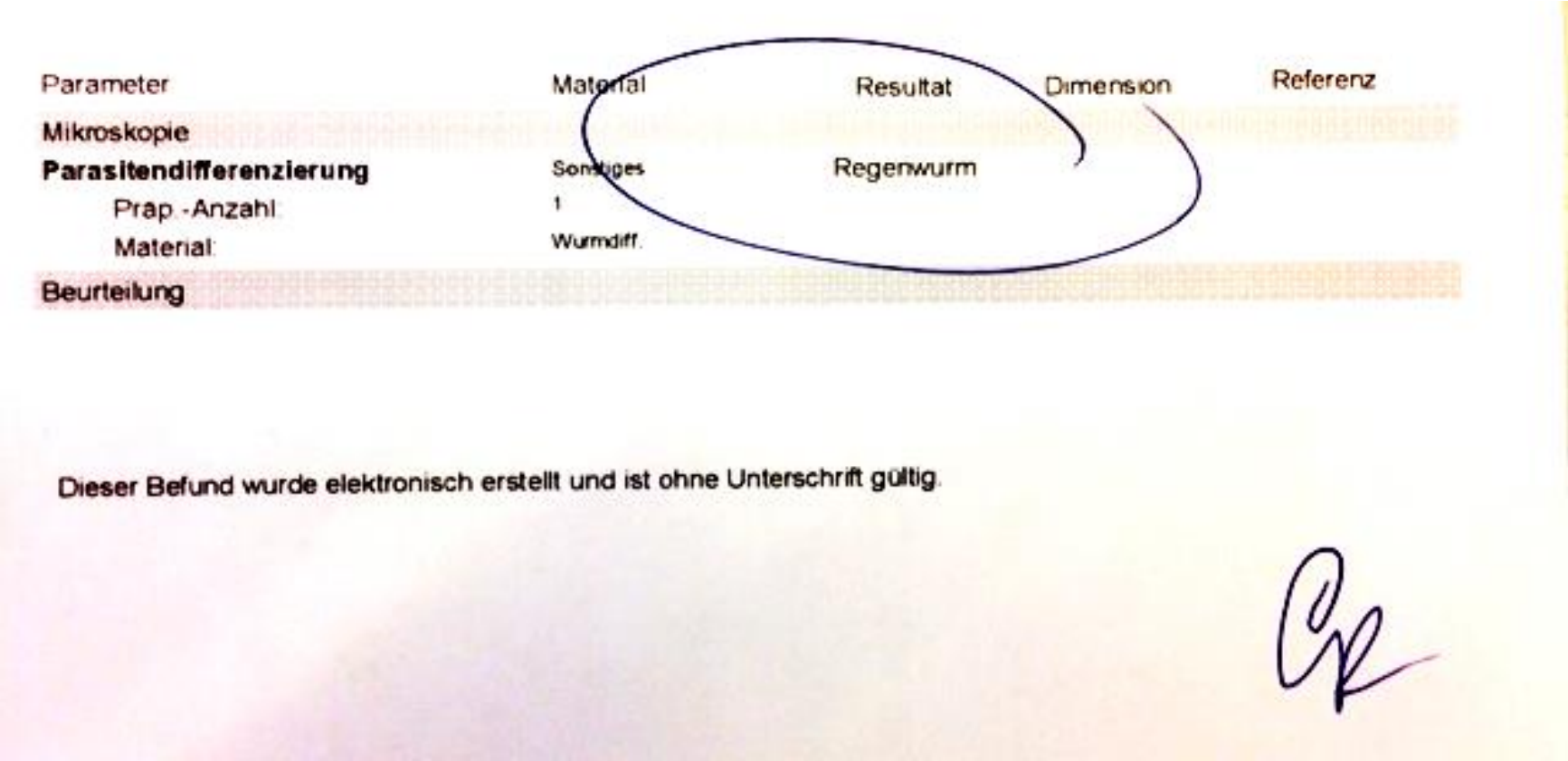

Parameter	Material	Resultat	Dimension	Referenz
Mikroskopie				
Parasitendifferenzierung	Sonstiges	Regenwurm		
Prap.-Anzahl:	1			
Material:	Wurmdiff.			
Beurteilung				

Dieser Befund wurde elektronisch erstellt und ist ohne Unterschrift gültig.

Wurm im Stuhl
Anderes...

Wurm im Stuhl
Anderes...

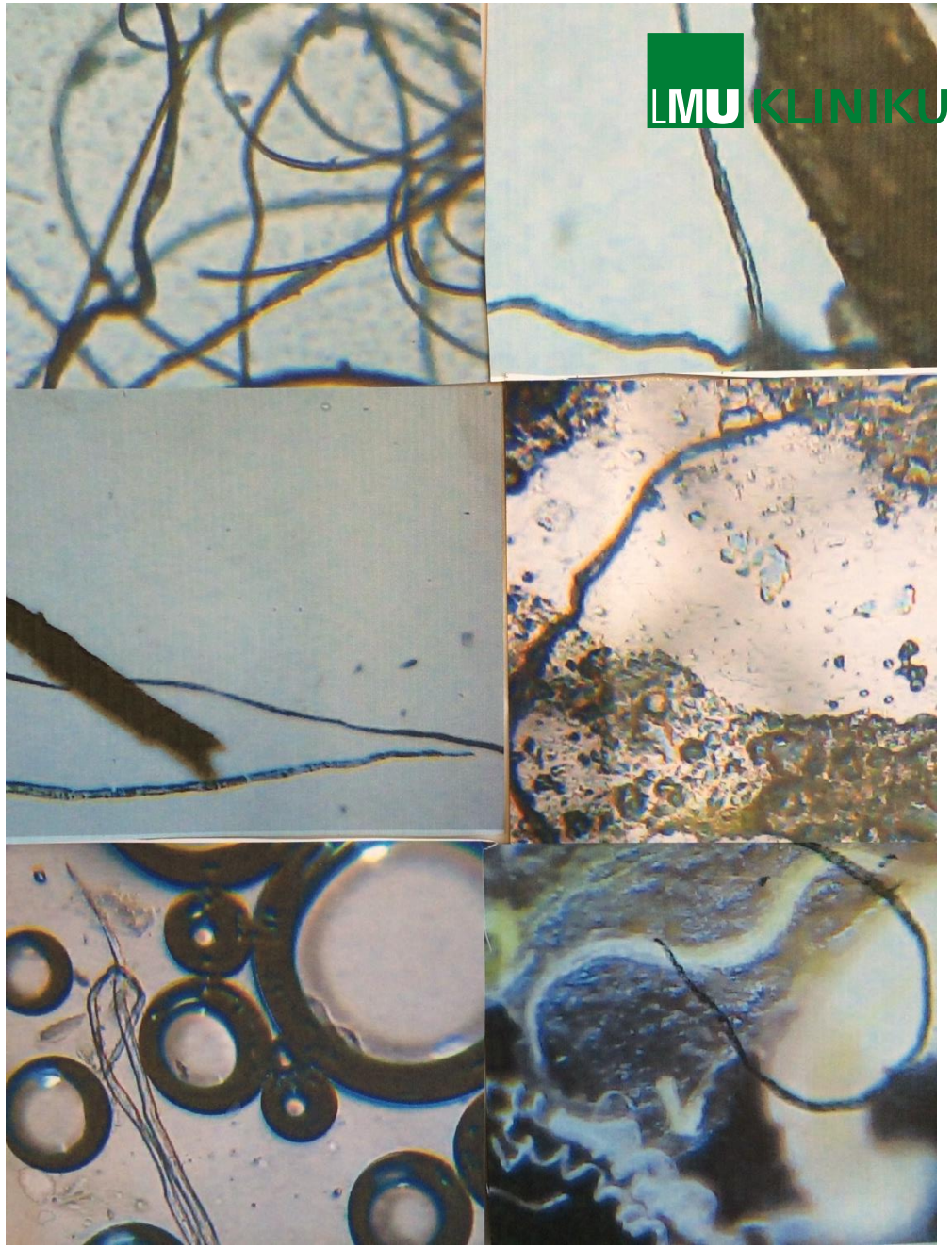

„Parasitenwahn“
(Dellusional parasitosis)

LMU KLINIKUM

Vielen Dank!

Fragen und Kommentare:

camilla.rothe@med.uni-muenchen.de